CONTRIBUTION A L'ÉTUDE

DU DIAGNOSTIC ET DU

TRAITEMENT DU CANCER

DU CORPS DE L'UTÉRUS

PAR

M. A. BOURSIER,

PROFESSEUR DE CLINIQUE GYNÉCOLOGIQUE A L'UNIVERSITÉ,

Et M. A. VENOT,

CHIRURGIEN DES HÔPITAUX DE BORDEAUX.

Communication faite au 41e Congrès des Sociétés Savantes, Bordeaux, Avril 1903.

BORDEAUX

G. DELMAS, IMPRIMEUR-ÉDITEUR

10-12, RUE SAINT-CHRISTOLY, 10-12

1903

586

CONTRIBUTION A L'ÉTUDE

DU DIAGNOSTIC ET DU

TRAITEMENT DU CANCER

DU CORPS DE L'UTÉRUS

PAR

M. A. BOURSIER,

Professeur de Clinique Gynécologique a l'Université,

Et M. A. VENOT,

Chirurgien des Hôpitaux de Bordeaux.



Communication faite au 41e Congrès des Sociétés Savantes, Bordeaux, Avril 1903.

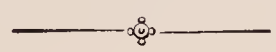

BORDEAUX

G. DELMAS, IMPRIMEUR-ÉDITEUR

10-12, rue saint-christoly, 10-12

1903

Digitized by the Internet Archive
in 2018 with funding from
Wellcome Library

https://archive.org/details/b30602725

CONTRIBUTION A L'ÉTUDE

DU DIAGNOSTIC ET DU

TRAITEMENT DU CANCER

DU CORPS DE L'UTÉRUS

I. Diagnostic

On peut dire que le diagnostic du cancer du corps de l'utérus à son origine est presque impossible. Dans certains cas, le chirurgien connaissant la possibilité de la transformation épithéliomateuse d'une métrite glandulaire, peut, par des curettages répétés et des examens histologiques patients, surprendre le moment de cette transformation. C'est l'exception. Le plus souvent, soit par insouciance, soit par pudeur, soit par crainte qu'on lui découvre quelque chose de grave, la femme ne se fera examiner que parce qu'elle souffre ou qu'elle est affaiblie ou incommodée par des pertes de sang abondantes et continuelles; à ce moment la tumeur est déjà et depuis longtemps installée dans la cavité utérine. Lorsque le cancer du corps se manifeste, il existe déjà depuis un temps inconnu et son premier symptôme n'est que le début apparent.

L'importance de ce diagnostic précoce est considérable au point de vue thérapeutique, car ici notre action chirurgicale

sera plus efficace que dans les autres localisations du cancer, et aura d'autant plus de chances d'être suivie de succès qu'elle sera plus hâtive.

Nous rapportons dans ce travail 65 observations, la plupart empruntées aux thèses de Bisch, de Bruyère, de Bussière et de Tesson. Nous n'avons choisi que les cas accompagnés d'examen histologique; nous les présentons sous la forme la plus concise. Enfin, sur ces 65 observations, 8 nous sont personnelles.

L'âge a une première importance. C'est généralement de 40 à 70 ans qu'on observe le cancer du corps de l'utérus. Sur 63 cas où l'âge est indiqué, nous trouvons :

De 30 à 40 ans.....	6 cas.
De 40 à 50 ans.....	17 cas.
De 50 à 60 ans.....	25 cas.
De 60 à 70 ans.....	14 cas.
Après 70 ans.....	1 cas.

La malade la plus jeune avait 31 ans, la plus âgée 75. Dans 37 observations, le cancer avait évolué après la ménopause : chez 2 femmes, 2 ans après; chez 18, de 7 à 25 ans après; chez les autres, l'âge de la ménopause n'est pas indiqué. Enfin, 26 malades étaient encore réglées ou au moment de leur ménopause.

Les notions fournies par les antécédents génitaux et l'histoire des grossesses ne sont, à notre avis, d'aucune utilité pour le diagnostic. Dans la plupart des cas les malades n'ont aucun passé génital pathologique.

Cependant, il semble démontré aujourd'hui que dans certaines observations la métrite glandulaire s'est transformée en épithélioma. Ce fait indique un rapport entre l'inflammation et le néoplasme. Nous y reviendrons plus loin.

Quant aux *antécédents héréditaires*, le nombre de cas ou le cancer existait réellement chez la mère est trop insignifiant pour que nous puissions en tirer une conclusion.

L'hémorragie est le plus souvent le symptôme de début. Sur 61 observations, où le début est indiqué, 44 fois le cancer s'est manifesté d'abord par une perte de sang. A quel moment de l'évolution du néoplasme surviennent les hémorragies ? Nous ne pouvons le dire. Bouilly enseignait qu'après la ménopause l'utérus saigne plus difficilement, et que l'hémorragie indique un âge déjà avancé de la tumeur. Les faits semblent lui donner raison. Dans 2 observations (Goullioud, obs. 21 et Petit, obs. 32), l'hémorragie existait depuis 20 jours et depuis 15 jours lorsque la malade s'est montrée au chirurgien. La première était âgée de 64 ans et ménopausique depuis l'âge de 51 ans; dans l'utérus, augmenté de volume étaient quatre tumeurs polypiformes dont la plus grosse avait les dimensions d'une noisette. La seconde avait 61 ans, ménopause à 51 ans; elle avait une tumeur du corps suffisamment grosse pour faire saillie à travers le col.

Dans le plus grand nombre des cas, l'hémorragie existait depuis un temps variant de 2 mois à 1 an et même 14 mois (1 cas), 15 mois (1 cas), 18 mois (1 cas). Enfin, dans plusieurs observations les pertes de sang dataient de 2 ans, 3 ans, 4 ans, 5 ans, 10 ans; dans d'autres, le début n'est pas indiqué, il est dit simplement que les hémorragies avaient lieu depuis plusieurs années, ou depuis longtemps.

Lorsque l'hémorragie existe depuis un temps aussi long chez une malade, il est intéressant de savoir si elle est uniquement liée à la présence du néoplasme, ou si elle était antérieure au néoplasme.

Dans un cas de Terrillon (obs. 11), la malade, âgée de 65 ans, qui n'était plus réglée depuis 20 ans, avait depuis 4 ans des pertes utérines peu abondantes, mais revenant 2 ou 3 fois par mois, ni douleur, ni odeur. La cavité utérine était absolument remplie par une masse végétante ayant envahi les parois musculaires.

Dans une observation de Coé (obs. 36), la malade, âgée de 49 ans, avait eu sa ménopause à 42 ans, et, depuis cinq ans, elle avait des métrorragies irrégulières. On lui fit trois

curettages qui déterminèrent des améliorations de courte durée.

Dans l'observation de Terrillon, il nous paraît difficile de rapporter le début de l'hémorragie à une cause autre que le néoplasme. Dans le second cas, il peut s'élever un doute, en effet, on avait pratiqué à la malade trois curettages successifs; les débris du troisième curettage, examinés histologiquement, offraient la structure de l'adénome bénin, sauf sur une coupe où l'on trouvait quelques groupes de larges cellules épithéliales. On pourrait admettre ici une transformation maligne d'un adénome bénin. Cependant, nous croyons qu'il s'agissait réellement d'un cancer; en effet, il survint, avant le deuxième curettage, des douleurs paroxystiques intermittentes, et nous verrons plus loin quelle est l'importance de ce symptôme dans le diagnostic du cancer du corps.

Dans d'autres observations, où l'hémorragie datait de plusieurs années, l'interprétation peut être différente. La malade de Wylie (obs. 18), âgée de 44 ans, avait, depuis dix ans, des irrégularités menstruelles avec pertes de sang profuses. On lui pratiqua plusieurs curettages, et les débris, examinés au microscope, furent considérés par un histologiste comme provenant d'une affection bénigne, et, par un autre, comme des débris d'épithélioma. Il est plausible d'admettre que cette malade a été atteinte de métrite glandulaire qui s'est ensuite transformée en épithélioma.

Cette interprétation est encore bien plus admissible pour la malade de Solowij (obs. 17). Cette femme, âgée de 45 ans, avait, depuis cinq ans, de violentes métrorragies. On lui pratiqua trois curettages, dont les produits examinés au microscope avaient la structure de l'endométrite glandulaire. Deux ans après le début de ses métrorragies, on lui enlève un énorme polype muqueux, dont l'examen histologique démontre la nature bénigne. Ce n'est que cinq ans après le début que le professeur Weichselbaum, examinant les débris d'un nouveau curettage, porta le diagnostic de carcinome.

Donc, l'hémorragie qui existe depuis plusieurs années

peut être déterminée par un néoplasme à évolution lente, mais peut aussi, dans certains cas, reconnaître comme cause une endométrite glandulaire, sur laquelle vient se greffer ultérieurement un épithélioma.

On peut observer toutes les formes de l'hémorragie. Chez les femmes ayant dépassé la ménopause, elle survient brusquement, sans que rien puisse la faire prévoir, elle étonne la malade. Parfois, cette première hémorragie est de courte durée et reste un temps plus ou moins long avant de reparaître. Dans une observation de Goullioud (obs. 58), la malade, âgée de 63 ans, ménopausique depuis l'âge de 50 ans, eut à 62 ans des petites pertes pendant huit jours, puis un an après elle eut encore des petites pertes avec des douleurs, puis bientôt apparurent des douleurs paroxystiques périodiques et des pertes aqueuses, qui firent hâter l'intervention chirurgicale.

Le plus habituellement, une fois installée, l'hémorragie demeure; et alors elle peut être abondante ou légère, irrégulière, s'arrêtant quelque temps pour reparaître ensuite, ou bien continue. On peut, avons-nous dit, observer toutes les modalités, nous n'insisterons pas davantage. Disons seulement que plus le temps passe et plus l'hémorragie devient abondante et rebelle aux traitements médicaux. Par leur abondance, leur répétition ou leur continuité, ces pertes de sang contribuent à déterminer chez la malade anémie, faiblesse, pertes des forces.

Lorsque l'hémorragie apparaît chez une femme encore réglée, ou aux approches de la ménopause, elle se manifeste le plus souvent, au début, sous forme de ménorragies; les règles deviennent plus abondantes et de plus longue durée, et cet état dure un temps variable, quelquefois très long, nous l'avons déjà vu. Plus tard, les hémorragies deviennent irrégulières, intermittentes ou continues.

Un des caractères des hémorragies utérines d'origine néoplasique, c'est de n'être, souvent, que très peu influencées par le curettage. Au bout de quelques jours, quelques semai-

nes, deux ou trois mois, les pertes de sang surviennent de nouveau, quelquefois plus profuses qu'avant. Aussi, dans un certain nombre d'observations, voyons-nous qu'on a pratiqué deux, trois, quatre curettages et qu'on a terminé par l'hystérectomie.

Enfin, au moment de la ménopause, c'est toujours même manière d'être : régularité ou plus souvent irrégularité des pertes de sang, etc. La malade, son entourage, parfois même le médecin ont trop de tendance à mettre sur le compte du « retour d'âge » les phénomènes dont ils sont témoins. On néglige alors de pratiquer un examen sérieux qui aurait pu mettre sur la voie du diagnostic.

L'hémorragie est donc le symptôme initial le plus souvent observé, elle est encore le symptôme le plus constant. Il est exceptionnel qu'elle fasse défaut. Dans quatre observations seulement (obs. 21, 37, 38, 41), il n'en est pas fait mention ; dans l'observation 10, il est dit que dans l'intervalle des règles il survint quelques pertes, et, dans l'observation 12, il se produisit dans les derniers mois un léger suintement hémorragique.

Douleurs. — Il est intéressant de constater que le phénomène douleur n'a été noté que dans 27 observations sur 65. Cette proportion est-elle exacte ? Peut-être certains chirurgiens ont-ils négligé certaines douleurs légères, insignifiantes. Nous croyons que, dans bon nombre de cas, la douleur, étant un phénomène relativement tardif, n'a pas eu le temps de se produire, l'opération ayant été pratiquée avant.

Six fois sur 65 la douleur a été le symptôme de début; 6 fois la douleur et l'hémorragie sont survenues simultanément. Dans quelques observations la douleur existe seule ou accompagnée de pertes légères. Dans l'observation 5, la malade avait depuis un an des douleurs paroxystiques intermittentes de plus en plus violentes avec quelques pertes séreuses sanguinolentes et quelques hémorragies. La malade de l'observation 37 souffrait de violentes douleurs dans le bas-ventre, irradiant vers le flanc droit et la région épigastrique, douleurs

spontanées continues, augmentées par la pression. Celle de l'observation 38 avait des douleurs violentes dans le bas-ventre et les reins avec un léger écoulement séreux à peine rosé. Dans l'observation 42 la maladie avait débuté par des crises douloureuses très intenses dans le bas-ventre, irradiant vers les lombes et les cuisses; ces douleurs duraient d'une à trois heures, s'accompagnaient d'expulsion de caillots, et persistèrent ainsi 3 semaines; elles reparurent 4 mois après et durèrent 8 jours, puis, plus tard, elles s'installèrent d'une façon définitive, en même temps que les hémorragies devenaient continues.

La douleur peut être légère comme elle peut être d'une violence inouïe; entre ces deux formes extrêmes on observe toutes les nuances. Elle siège soit dans la région utérine, avec irradiations vers les lombes et les cuisses, soit, plus souvent, dans une fosse iliaque, avec les mêmes irradiations; d'autres fois, on observe des douleurs pelviennes sans siège précis; dans une observation la douleur a pour siège la région sacrée.

La pression, le mouvement, quelquefois le moindre frôlement de la région douloureuse, au moment des crises aiguës, l'exaspèrent. Mais, il est curieux de constater souvent, même chez des malades qui souffrent violemment de leur région utérine, que la pression sur l'utérus est absolument indolore, en dehors des crises aiguës.

Une forme intéressante de la douleur dans le cancer du corps utérin est la *forme paroxystique intermittente*. L'un de nous l'a étudiée récemment (*Journal de méd. de Bordeaux*, 22 mars 1903), aussi n'insisterons-nous pas longuement. Ces douleurs paroxystiques intermittentes ont pour caractères principaux leur extrême violence et leur périodicité. L'attaque douloureuse revient à heure fixe une ou deux fois par jour (tous les deux jours dans une observation de Weiss), et chaque fois dure à peu près le même temps. Dans l'intervalle des attaques la malade ne souffre pas et peut aller et venir sans crainte. La malade de l'observation 8 savait exactement à quelle heure devait survenir sa crise.

Cette forme est caractéristique et enlève le diagnostic. Elle est notée 6 fois dans les observations. Peut-être est-elle plus fréquente, en tout cas elle mérite d'être recherchée. Dans 8 observations personnelles nous l'avons rencontrée deux fois. La malade de l'observation 5 qui souffrait de cette forme de douleurs depuis un an et chez laquelle fut pratiquée l'hystérectomie abdominale, récidiva quelques mois après l'opération, et avec la récidive elle vit apparaître de nouveau les mêmes douleurs.

Enfin, la douleur peut survenir un temps variable après le début apparent, plusieurs mois ou plusieurs années, ici rien de précis.

Écoulements. — Dans 8 observations le cancer du corps a débuté par un écoulement vaginal. Dans l'observation 12 il existe un écoulement roussâtre persistant devenant de plus en plus abondant et enfin fétide. Une autre fois (obs. 24), la malade avait un écoulement aqueux datant de 4 ans. Dans l'observation 29 c'est un écoulement séro-purulent qui précède de six mois l'apparition de douleurs paroxystiques périodiques. Dans l'observation 41, un écoulement aqueux abondant existait depuis deux ans, qui devint plus épais et enfin fétide. Dans l'observation 5, le mal débuta par des douleurs paroxystiques intermittentes accompagnées de pertes glaireuses sanguinolentes.

Mlle Coutzarida, dans sa thèse, avait insisté sur l'hydrorrhée de début, comme signe précoce; le caractère de ce symptôme était l'écoulement subit d'une grande quantité de liquide aqueux.

Cette forme de début est exceptionnelle. Plus tard, dans le cours de la maladie, les écoulements sont fréquemment notés.

Tantôt séreux, clairs comme de l'eau, surtout au début, tantôt rosés, sanguinolents ou roussâtres, ils sont d'autres fois jaunâtres, épais, séro-purulents. Ils surviennent soit après les hémorragies, soit dans l'intervalle. Enfin, ils ont souvent comme caractère d'être fétides; mais la fétidité des pertes indique un état déjà avancé du cancer. Si la fétidité

des pertes facilite, dans certains cas, le diagnostic, nous ne devons pas attendre son apparition pour nous prononcer et agir.

État général. — L'état général est profondément modifié par l'abondance et la répétition des hémorragies, et cela quelle que soit la cause des hémorragies, métrite, fibrome ou cancer. La cachexie est habituellement tardive dans le cancer du corps. L'examen de l'état général ne peut donc servir en aucune manière pour l'établissement du diagnostic précoce.

Examen physique. — Dans la grande majorité des cas, le col est sain, de volume normal, et, chez les femmes après la ménopause, il est petit, effacé, scléreux.

Parfois, le col est plus ou moins volumineux; parfois aussi il est entr'ouvert et peut alors laisser passer le bout du doigt explorateur. On a pu de la sorte toucher un bourgeonnement de la tumeur intra-utérine.

Le corps utérin est trouvé, dans presque toutes les observations, augmenté de volume. Chez les malades grasses, à paroi abdominale épaisse, il est difficile d'apprécier le volume et la consistance de l'organe. Lorsque la paroi abdominale est mince et dépressible, on peut obtenir du toucher bi-manuel des renseignements qui ont leur importance ; dans presque tous les cas, le volume du corps utérin est comparé au volume du poing. Parfois, il est beaucoup plus considérable, et l'on a vu un utérus cancéreux atteindre aux dimensions d'une grossesse de six mois (Weiss, obs. 25), mais il s'agissait d'une malade qui présentait depuis six ans des douleurs paroxystiques intermittentes, des écoulements vaginaux abondants, et parfois des hémorragies profuses. Son néoplasme, très avancé dans son développement, était inopérable.

Ces volumes exagérés du corps utérin sont cependant peu observés, même quand la malade meurt de son cancer sans opération. Dans l'observation de Hanot et Gibert, la malade mourut de son mal sans avoir été opérée, et à l'autopsie on trouva un utérus gros comme le poing.

La consistance du corps utérin est variable ; parfois, ce gros corps utérin a une certaine mollesse, qui constitue un bon symptôme quand on peut la constater (Demons), mais il peut avoir aussi une consistance plus ferme. Enfin, on constate la situation de l'utérus (rétro, latéro-position, etc.), et sa mobilité, importante pour le diagnostic de l'extension du néoplasme. Disons tout de suite que le cancer du corps reste longtemps enfermé dans sa coque utérine, et, par conséquent, il est plus longtemps opérable que le cancer du col.

Au spéculum, on constate l'état du col, on peut voir directement un fragment de la tumeur, lorsque celle-ci envoie un bourgeonnement à travers l'orifice cervical. La vue ne donne donc que rarement un renseignement précis.

L'hystérométrie doit toujours être pratiquée avec les plus grands soins. On doit se rappeler que la coque utérine peut être envahie et plus ou moins détruite par le néoplasme, et qu'une manœuvre un peu brutale peut déterminer une perforation. Le plus souvent les renseignements fournis par l'hystéromètre ne serviront pas au diagnostic ; l'instrument presque toujours arrêté par la présence de la tumeur ne donnera qu'une mesure imparfaite de la cavité utérine.

Beaucoup plus important est le toucher intra-utérin. Après la dilatation, soit extemporanée (bougies de Hégar, dilatateurs), soit lente, ce qui est mieux (tiges de laminaire), l'index est introduit dans la cavité utérine avec toutes les précautions aseptiques d'usage. S'il existe une tumeur, il est impossible que le doigt ne la rencontre pas. Mais le doigt peut rencontrer un polype muqueux ou un polype fibreux ; le toucher intra-utérin ne peut donc que renseigner sur l'existence d'une tumeur, il sera négatif dans les cas de tumeur diffuse. Parfois, l'ongle peut ramener de la cavité utérine des fongosités friables qui seront utilement examinées au microscope.

Enfin, on a proposé d'autres moyens d'arriver au diagnostic. L'hystéroscopie (Clado, Cogrel), dont nous n'avons pas l'expérience, ne paraît pas avoir la faveur des chirurgiens.

Électro-diagnostic. — M. Boisseau du Rocher estime que, lorsqu'il y a dégénérescence cancéreuse, l'hémorragie utérine ne cède pas au traitement par l'oxy-chlorure d'argent électrolytique, que le muscle utérin ne répond plus à l'excitation électrique, enfin que la tige d'argent n'adhère plus à la muqueuse.

Dans un cas difficile, M. Reynier a pu vérifier l'exactitude de ce diagnostic. Il s'agissait d'une femme de 30 ans qui, un an après un curettage, avait été reprise de pertes sanglantes. M. Reynier pensa à une métrite hémorragique et envoya la malade à M. Boisseau du Rocher qui déclara, au bout de deux ou trois séances, que la tige d'argent dont il se servait n'arrivait pas à adhérer à la muqueuse après le passage du courant; en conséquence, il pensait à un cancer du corps utérin. L'hystérectomie vaginale montra qu'il s'agissait d'un cancer décidual. (Cong. d'Amsterdam, août 1899.)

Enfin le curettage explorateur, suivi de l'examen microscopique des produits enlevés, est une ressource précieuse à laquelle nous devrons toujours avoir recours lorsqu'il y aura doute. Par l'examen microscopique des débris nous reconnaîtrons les éléments du néoplasme, et, dans la plupart des cas, cet examen viendra confirmer une opinion déjà établie ou affirmer un diagnostic hésitant. Nous reviendrons plus loin sur les résultats que peut donner l'examen histologique. Tels sont les symptômes que nous aurons à interpréter et les moyens qui sont à notre disposition pour reconnaître l'existence de la tumeur intra-utérine.

En réalité ce diagnostic, et nous ne parlons que du diagnostic précoce, présente de grosses difficultés.

Lorsque les malades présenteront des douleurs paroxystiques intermittentes, l'hésitation ne sera plus permise et nous diagnostiquerons cancer du corps.

Malheureusement ces douleurs ne sont que le seul symptôme pathognomonique et ne se rencontrent qu'exceptionnellement.

Dans le plus grand nombre des cas, c'est avec la *métrite*

chronique à forme hémorragique que se confond le cancer du corps. Après la ménopause, on doit considérer comme suspect tout écoulement utérin ; et la première pensée que doit suggérer une hémorragie utérine subite, brusque, survenant sans cause, doit être celle de cancer. Nous devons donc tout mettre en œuvre pour arriver à confirmer ce diagnostic et agir le plus tôt possible.

Par le simple examen clinique de la malade, nous ne pouvons pas, le plus souvent, affirmer le cancer. Il peut s'agir d'une métrite sénile dont la symptomatologie est superposable à celle du cancer. Force nous sera donc de pousser notre investigation plus avant et de proposer à la malade un toucher intra-utérin après dilatation. Nous pouvons alors trouver de la résistance de la part de la malade qui, effrayée par cette petite manœuvre, peut la différer et retarder ainsi notre diagnostic dit précoce. Le toucher intra-utérin peut nous faire percevoir la tumeur, et, si l'ongle ramène des fongosités friables, nous aurons presque une certitude. Ces fongosités ramenées par le doigt seront conservées et soumises à l'examen histologique.

Mais il peut exister dans la cavité utérine un polype muqueux que le doigt rencontrera. Aussi croyons-nous que cette exploration devra être faite sous chloroforme, pour pouvoir être complétée par un curettage.

Le diagnostic est enfin bien plus délicat si la femme est encore réglée ou bien si elle est au moment de la ménopause. La confusion est dans ce cas certaine, et d'autant plus que le cancer peut se développer sur une endométrite préexistante. C'est la question de la transformation de l'adénome bénin en adénome malin (auteurs allemands), de la métrite glandulaire en épithélioma. Cette transformation est aujourd'hui démontrée par de nombreuses observations. Dans l'observation 17 (Solowij), il s'agissait d'une femme de 45 ans qui, depuis 5 ans, était en proie à de violentes métrorragies. On lui avait pratiqué trois curettages suivis chacun d'une amélioration passagère, et l'examen histologique des débris avait

fait conclure à de l'endométrite glandulaire. Deux ans après le début de sa maladie, on enlève à la malade un énorme polype muqueux, dont l'examen microscopique démontra la nature bénigne. Deux ans plus tard, les hémorragies reviennent avec abondance, et on découvre par l'exploration digitale une tumeur indurée, large, villeuse. On pratique un nouveau curettage; l'examen microscopique fait découvrir dans les préparations des fibres musculaires lisses, on diagnostique alors myome sous-muqueux. Trois mois plus tard, un cinquième curettage est nécessité par le retour des métrorragies et l'on diagnostique enfin carcinome.

On pourrait multiplier de semblables observations.

Dans d'autres circonstances on a pu surprendre le début de la transformation épithéliomateuse. Dans l'observation 36, l'examen histologique des produits du curettage démontra qu'il s'agissait d'un adénome bénin sauf sur une coupe qui contenait plusieurs groupes de larges cellules épithéliales. M. le professeur agrégé Sabrazès nous a dit avoir observé des faits semblables.

L'examen microscopique est donc un moyen précieux qui vient heureusement compléter nos moyens cliniques. Il ne faudrait pas croire cependant qu'il ait le privilège de l'infaillibilité. Il est des cas où le diagnostic microscopique est douteux, d'autres où il est erroné.

Dans l'observation 16, il est dit que plusieurs examens histologiques des débris du curettage ne permirent d'affirmer leur nature maligne. Dans un autre cas (obs. 18), les mêmes fongosités furent examinées par deux histologistes qui en firent, l'un, une affection bénigne, l'autre, une tumeur maligne. L'utérus enlevé par hystérectomie, un nouvel examen démontra qu'il y avait épithélioma cylindrique et endométrite fongueuse. Il en est de même dans d'autres observations.

Handfield Jones (1) rapporte une observation intéressante

(1) *The British med. J.*, 1901, p. 138.

d'une malade atteinte d'un cancer du corps utérin, diagnostiqué, après curettage, par l'examen microscopique. Fort de ce diagnostic, l'auteur insista sur la gravité de la maladie et sur la nécessité absolue d'une intervention rapide. La malade refusa toute opération. Huit ans plus tard elle était en parfaite santé; et l'auteur ajoute que, depuis, cette malade a pour les prophéties médicales un respect « très limité ». Il est permis de se demander si réellement il s'agissait d'une tumeur maligne.

L'examen microscopique des débris du curettage est donc particulièrement délicat. Dans le plus grand nombre des cas cependant, il a permis de porter le vrai diagnostic ainsi qu'on peut s'en rendre compte par la lecture des observations. Nous n'avons pas l'intention d'étudier complètement les différents détails de cet examen microscopique. Nous renvoyons, pour cette étude, aux travaux de Cornil (1), de Pianèze (2), de Pettit (3).

Mais nous reproduisons ici une note que notre ami M. le professeur agrégé Sabrazès a bien voulu nous remettre. Nous le remercions de son extrême amabilité.

« Il est difficile de faire le diagnostic de cancer du corps utérin sur des produits ramenés par le curettage; en effet, parmi ces produits, on trouve des caillots fibrineux anciens, des bourgeons charnus infiltrés de leucocytes, enfin des débris contenant des éléments glandulaires plus ou moins typiques.

« Lorsque les cellules glandulaires ont conservé leur forme cylindrique avec leurs caractères de cellules muqueuses, évasées en calice à une extrémité et ayant leur noyau à l'autre extrémité (aspect en flûte de champagne), et sont implantées sur une paroi propre autour de laquelle des cellules musculaires et conjonctives sont pour ainsi dire

---

(1) Cornil : Leçons sur l'Anat. pathol. des métrites, des salpingites et des cancers de l'utérus. Paris, 1889.

(2) Pianèze : Beitr. z. Hist. und Biol. d. carcinoms. Iéna, 1896.

(3) Pettit : *Th.* Paris, 1900-1901.

enroulées en ceinture, si ces cellules caliciformes, groupées en palissade, sont disposées sur une seule assise, il s'agit bien d'un segment de glande normale.

« Parfois on trouve des végétations dendritiques de cette assise, c'est la modalité papillaire. Parfois on trouve plusieurs couches de cellules désorientées, desquamées, voire même enchevêtrées, et cependant le type caliciforme est conservé, la paroi de soutènement est plus ou moins appréciable, dans ces cas on hésite et on dit adénome, en ajoutant parfois en transformation épithéliomateuse lorsque les cellules rapetissées, cubiques, ont un noyau plus volumineux, plus riche en chromatine avec des figures de division. Ces cas douteux sont malheureusement très fréquents.

« Quand sur une coupe, au milieu d'un substratum conjonctivo-muqueux ne contenant qu'un petit nombre de cellules migratrices on trouve des cavités irrégulières, sortes de mailles ménagées dans le stroma, dans lesquelles sont accumulées des cellules polymorphes cylindriques, cubiques ou en raquette, avec noyau bourgeonnant, figures de karyokinèse, l'idée d'épithélioma s'impose, mais déjà le néoplasme est un carcinome.

« Il est indispensable d'étudier, non seulement le groupement, mais surtout les caractères morphologiques des cellules elles-mêmes pour arriver au diagnostic.

« Mais le plus souvent ces tissus ramenés par le raclage sont profondément altérés et ne donnent que des préparations médiocres, quelle que soit la technique employée. Néanmoins, nous avons pu faire souvent le diagnostic ferme soit d'épithélioma, soit de métrite glandulaire. L'hystérectomie ayant été pratiquée dans le cas d'épithélioma, nous avons pu trouver, bien au delà du point de pénétration des glandes normales, l'ensemencement néoplasique se poursuivre dans le muscle utérin. Il n'est pas rare qu'après ablation le chirurgien ne trouve qu'un polype glandulaire; les coupes montrent qu'à sa base il s'agit bien d'adéno-épithéliome ayant profondément envahi l'utérus.

« La biopsie pratiquée à de longs intervalles pourra du reste donner des résultats différents, la métrite glandulaire adénomateuse ayant abouti à l'épithélioma, voire au carcinome.

« La recherche de la réaction iodophile (infiltration glycogénique), qui a été utilisée pour le diagnostic des tumeurs malignes, n'est probablement pas de mise ici, car, les débris provenant d'une cavité infectée, les phénomènes inflammatoires suffisent pour expliquer la richesse en glycogène. »

Avec le *fibrome utérin* le diagnostic présentera également de grosses difficultés. Il ne peut s'agir naturellement que des petites tumeurs sous-muqueuses, à type métritique, qui ne traduisent leur existence que par des métrorragies, ou bien encore d'un polype fibreux au début de son développement.

C'est surtout au moment de la ménopause, et, à plus forte raison, avant la ménopause, que la question doit être envisagée. On pourra chez ces malades essayer le traitement par les courants continus, et si, comme dans une observation du professeur Lefour (1), l'hémorragie cède rapidement on pourra éloigner l'idée de cancer. L'un de nous, dans un cas d'hémorragie utérine qui avait résisté à un curettage, a également vu guérir la maladie sous l'influence des courants continus.

Ici encore le toucher intra-utérin sera d'une grande utilité. Enfin, en dernière analyse, le curettage explorateur devra être mis en pratique.

On a pu, dans des cas assez rares, penser à un *avortement* à cause de l'hémorragie brusque, abondante, survenant chez une femme encore jeune et par conséquent suspecte de grossesse; et, l'hémorragie continuant, on a cru à la rétention de débris placentaires (Jacobs, obs. 26). Dans ce cas, le curettage pratiqué contre la lésion supposée retira de l'utérus des fongosités, dont la nature à l'œil nu n'était pas douteuse, et qui furent soumises à l'examen microscopique, il s'agissait d'un cancer.

---

(1) *Soc. de gyn., d'obst. et de pædiatrie de Bordeaux*, 24 mars 1903.

C'est encore au curettage et à l'examen histologique que nous aurons recours pour le diagnostic avec le *sarcome et le déciduome malin.*

En résumé, le problème du diagnostic dans le cancer du corps utérin consiste dans l'interprétation des hémorragies utérines le plus souvent. C'est-là le gros symptôme, les autres sont secondaires, et la question se pose entre la métrite, le fibrome et le cancer du corps. En dehors de certains cas où le diagnostic est évident (douleurs paroxystiques intermittentes), il est toujours difficile de se prononcer par un simple examen clinique. On doit alors avoir recours au toucher intra-utérin et à l'examen microscopique des débris provenant de la cavité utérine. Il faut savoir que parfois l'examen histologique restera indécis. Nous estimons alors que le retour rapide des hémorragies, après l'amélioration passagère donnée par le curettage, est plutôt en faveur du cancer que de la métrite. Enfin, si l'hémorragie cède au traitement par les courants continus au bout de quelques séances, il ne s'agit certainement pas d'un cancer; nous parlons bien entendu d'hémorragie persistante.

II. Traitement.

Nous nous bornerons simplement à présenter quelques considérations.

Puisque dans certains cas le diagnostic est incertain après examen histologique, quelle devra être dans ces circonstances la conduite du chirurgien ? Nous estimons qu'en présence d'un pareil doute il est préférable de traiter d'abord l'hémorragie par les pansements utérins, l'électricité, le curettage, etc. Nous rapportons plusieurs observations dans lesquelles les malades n'ont subi l'hystérectomie qu'après l'échec avéré de plusieurs curettages. Naturellement les curettages seront complétés par l'examen microscopique des débris. Enfin, si en dépit du traitement l'hémorragie revient, et si, par son

abondance et sa violence, elle compromet la santé de la malade, l'hystérectomie est indiquée.

Si, au contraire, le diagnostic de cancer est certain il n'est qu'un traitement : l'ablation de l'utérus et l'ablation par la voie abdominale.

L'hystérectomie vaginale a été l'opération pratiquée dans la plupart des observations que nous rapportons, et elle a à son actif de beaux succès.

On peut être tenté d'enlever l'utérus par la voie vaginale à cause de la mobilité de l'organe et en raison de la bénignité relative de l'opération. Mais nous adressons à l'hystérectomie vaginale de gros reproches.

La plupart du temps, à cause de l'augmentation de volume de l'utérus, on sera obligé ou bien d'employer la méthode de Doyen, c'est-à-dire la section longitudinale de la paroi antérieure, ou bien de morceler. Dans les deux cas on ouvrira la cavité utérine, d'où la possibilité de greffes secondaires et d'une récidive à brève échéance. De plus, comme on ne connaît point en somme l'étendue et la profondeur des lésions, même avec un utérus très mobile, on peut, au cours des manœuvres d'abaissement, déchirer à une hauteur quelconque le muscle utérin friable, parce que détruit en partie par le néoplasme.

Cet accident nous est arrivé personnellement deux fois. Dans la tentative vaginale, l'utérus s'étant déchiré au niveau de l'isthme, nous avons été obligés de pratiquer, séance tenante, l' « abdominale de nécessité » suivant l'expression de Vitrac. Dans les deux cas, nos malades ont guéri très simplement de l'opération ; mais, chez l'une d'elles, la récidive est survenue quelques mois après dans la cicatrice vaginale et très probablement par greffe secondaire.

Dans deux observations de Vitrac, le professeur Lanelongue fut également obligé de pratiquer une opération vagino-abdominale de nécessité.

Il n'est point besoin d'insister sur les complications que cause une telle manœuvre, sur la possibilité de fautes contre l'asepsie, d'ensemencement du champ opératoire, en un mot

sur la gravité d'une pareille opération. Enfin, dans beaucoup de cas, l'hystérectomie vaginale est contre-indiquée. Chez des femmes âgées le vagin scléreux très étroit est en même temps très étiré par l'utérus augmenté de volume; le col petit, effacé, offre peu de prise, il en était ainsi chez la malade de l'observation 8.

Cependant, l'hystérectomie vaginale est parfois justifiée. L'embonpoint exagéré de la malade rend la voie haute plus difficile, et si l'utérus est petit et mobile, le vagin large, nous serions alors plus disposés à pratiquer la voie basse. Enfin, une autre justification de l'hystérectomie vaginale est l'âge avancé de la malade, à condition toutefois que l'utérus soit très mobile et ne soit pas trop augmenté de volume.

L'hystérectomie abdominale totale nous paraît être, au contraire, l'opération de choix. Elle est facilitée par la situation haute de l'utérus, dont les attaches inférieures sont souples. Sa gravité est certainement moins grande que pour les cancers du col et elle ne présente pas les inconvénients sérieux de l'hystérectomie vaginale.

Enfin, lorsque l'utérus est fixé et que son ablation est impossible, il nous reste la ressource des opérations palliatives. Le curettage pourra nous rendre des services, l'intéressante observation de Weiss (obs. 25) en est un exemple.

Telles sont les quelques considérations que nous voulions présenter sur le traitement du cancer du corps utérin.

III. Observations.

Observation I (personnelle).

Catherine D..., 54 ans, cultivatrice, entre à l'hôpital pour des métrorragies et des douleurs dans le bas-ventre datant de seize mois.

Pas d'antécédents héréditaires.

Réglée à 11 ans. Ses règles ont toujours été normales. Trois accouchements à terme, normaux, sans aucune suite.

Ménopause à 50 ans.

Le 29 août 1898, sans cause appréciable, métrorragie abondante qui dure cinq ou six jours. Depuis cette époque, l'écoulement sanguin s'établit et devint bientôt continuel, accompagné d'un écoulement aqueux assez abondant, ni douleur, ni odeur.

En octobre 1899, survinrent des douleurs siégeant surtout au niveau des annexes droites et s'irradiant vers les reins. Un traitement intra-utérin à l'ichthyol donna de bons résultats, et pendant quelque temps la malade put se croire guérie.

En décembre 1899, survinrent deux hémorragies assez abondantes, qui décidèrent la malade à entrer à l'hôpital.

Examen : ventre souple, palpation un peu douloureuse au niveau du corps de l'utérus. Col sénile, sain. Corps utérin volumineux et dur.

Le 29 décembre, curettage. Les fongosités sont examinées par M. le professeur agrégé Sabrazès : épithélioma.

Le 7 janvier, intervention. L'hystérectomie est commencée par la voie vaginale. Mais, après désinsertion du vagin, l'utérus ne descend pas, le col se déchire au niveau de l'isthme, alors, sans perdre de temps, laparotomie et ablation du corps utérin. Guérison.

Examen de la pièce : tumeur du fond, épithélioma cylindrique.

Observation II (personnelle).

M..., 43 ans, entre à l'hôpital Saint-André, le 3 juillet 1900.

Toujours bien réglée, depuis l'âge de 13 ans. Deux grossesses normales sans suites pathologiques.

En juin 1899, commencent des métrorragies, qui deviennent continuelles, l'écoulement sanguin ne s'arrêtait momentanément que sous l'influence de badigeonnages au perchlorure de fer.

En mars 1900, on fit à la malade un curettage et amputation du col. Amélioration.

En mai, les métrorragies recommencent; pendant dix-sept jours par mois, la malade perd du sang très rouge, parfois écoulement aqueux sanguinolent. En juin, second curettage, les pertes s'arrêtent pendant quelques jours, puis, comme elles reparaissent plus abondantes et plus continues qu'avant, son médecin l'envoie à l'hôpital dans le service du professeur Boursier.

État actuel : excellente santé, malgré une légère perte des forces. Paroi épaisse, surchargée de graisse, rendant l'examen difficile. Corps utérin gros en rétroversion légère, douloureux à la pression.

Diagnostic : cancer du corps.

Le 11 juillet : hystérectomie abdominale totale. Guérison.

Diagnostic histologique (Sabrazès) : épithélioma.

Observation III (personnelle).

Marie C..., 55 ans, entrée le 23 février 1901.

Réglée à 14 ans, toujours normalement; trois grossesses. Ménopause à 38 ans. Depuis deux ans, pertes blanches légères, mais sentant mauvais. Il y a un an environ, la malade a vu apparaître des hémorragies, d'abord peu abondantes, survenant à intervalles assez éloignés, puis bientôt devenant plus fréquentes et plus importantes. A plusieurs reprises, pertes aqueuses très abondantes, mêlées de sang. En même temps que les hémorragies sont apparues, des douleurs légères au début, plus vives ensuite, siégeant dans le bas-ventre, s'irradiant dans les cuisses, se calmant la nuit.

Examen physique : col sain; corps utérin volumineux, mobile. Hystérométrie, 6 centimètres, mais on a la sensation que l'hystéromètre n'atteint pas le fond.

Diagnostic : cancer du corps.

Hystérectomie abdominale totale. Mort.

Diagnostic histologique : épithélioma cylindrique.

Observation IV (personnelle).

X..., 52 ans, entre à l'hôpital en octobre 1902. Depuis un ans, hémorragies utérines répétées, ayant commencé sous forme de ménorragies. Depuis quelque temps, douleurs vagues dans la région utérine. État général bon.

Col sain. Corps volumineux. Diagnostic : cancer primitif du corps.

Hystérectomie abdominale totale. Guérison.

Diagnostic histologique : épithélioma cylindrique.

Observation V (personnelle).

Mme X..., 62 ans, ménopausique depuis plusieurs années.

Depuis un an, douleurs paroxystiques intermittentes avec quelques pertes glaireuses sanguinolentes et quelques hémorragies peu abondantes. Femme amaigrie, très énervée par ses douleurs.

Examen : col petit, sain. Corps volumineux, mobile, indolore à la pression.

Diagnostic : cancer du corps utérin.

Hystérectomie, le 8 février 1902. L'opération commencée par le vagin fut terminée par une abdominale de nécessité, le col s'étant déchiré au cours des manœuvres vaginales.

Diagnostic histologique : la tumeur du corps utérin est examinée par M. Sabrazès; épithélioma cylindrique.

La malade est très soulagée pendant quelques mois. Actuellement, elle est en pleine récidive, et ses douleurs intenses ont recommencé avec la même forme qu'au début.

Observation VI (personnelle).

B..., 42 ans, entrée à l'hôpital le 13 juin 1902.

Depuis l'âge de 16 ans, menstruation toujours irrégulière. Sept grossesses, pas de pertes blanches.

La dernière grossesse survint à 41 ans et se termina par une fausse couche de quatre mois, pour laquelle elle entra à la Maternité de l'hôpital Saint-André.

Quinze jours après sa sortie, elle eut une hémorragie qui dura six jours.

En août 1901, nouvelle hémorragie.

Depuis le mois de mars 1902, pertes de sang continuelles, caillots.

Dès que le sang s'arrête, écoulement séreux en grande quantité.

État général très bon. Embonpoint.

Examen : col gros, mais sain. Corps augmenté de volume, non douloureux, très mobile.

Diagnostic : cancer du corps.

18 juin 1902 : hystérectomie vaginale.

Examen de la pièce : deux noyaux cancéreux, l'un gros comme une noix, l'autre comme une noisette, implantés le premier sur le fond, le deuxième sur la paroi postérieure. Le reste de la muqueuse est sain.

Examen histologique : épithélioma cylindrique (Sabrazès).

La malade est actuellement en bonne santé.

Observation VII (personnelle).

Jeanne D..., 37 ans, entre à l'hôpital en août 1902. Réglée à 12 ans, toujours normalement. Jamais de pertes blanches. Neuf grossesses. Bon état général.

Depuis trois mois, pertes rouges continuelles ayant débuté brusquement par une hémorragie intense. Il y a un mois, elle eut une hémorragie profuse qui dura trois heures. Syncope. Malade très affaiblie par ses pertes de sang.

Examen : col sain. Utérus augmenté de volume. Il semble qu'il existe une petite tumeur de la paroi antérieure. Hystérométrie 11 cent. 5.

Diagnostic : fibrome de la paroi antérieure.

Le 13 août 1902, hystérectomie vaginale très simple. Guérison.

Examen de la pièce : utérus augmenté de volume, il ne présente aucune tumeur. On voit que la muqueuse du col et de l'isthme est saine; tandis que toute la muqueuse du corps est rouge, irrégulière, hypertrophiée, fongueuse. Il s'agit d'un néoplasme diffus.

Examen histologique (Sabrazès) : épithélioma cylindrique tubulé.

Observation VIII (1). (Personnelle).

Mme M..., 55 ans. Toujours bien réglée.

Ménopause à 43 ans; une grossesse; jamais de pertes blanches, jamais aucune affection génitale.

Début : Mois de mai 1902 par petite métrorragie spontanée. A partir de ce moment, pertes de sang quotidiennes, tantôt abondantes, tantôt légères, mais devenant abondantes à partir de juillet 1902. A partir de fin juillet, douleurs paroxystiques intermittentes très nettes survenant deux fois par jour.

Examen : Novembre 1902 : col sain, petit, très haut.

Corps gros comme le poing, indolore à la pression, très mobile.

Hystérectomie abdominale totale le 23 novembre 1902. Guérison.

Examen de la pièce : tumeur végétante, grosse comme un marron, implantée sur le fond utérin.

Examen histologique par M. Roche : épithélioma cylindrique.

Actuellement, la malade ne souffre plus, a repris des forces et est en très bonne santé.

Observation IX.

Terrier (*in* th. Valat).

58 ans. Pertes utérines depuis longtemps.

Corps utérin volumineux. Col entr'ouvert. Le doigt sentait des végétations.

Diagnostic : cancer du corps.

Curettage : un verre de fongosités.

Examen histologique : M. Poupinel eut grand'peine à déterminer qu'il s'agissait d'épithélioma et non de métrite fongueuse.

Les fongosités revinrent trois mois après. Mort quatre ou cinq mois après curettage.

---

(1) Cette observation ayant déjà été publiée dans le *Journal de Médecine de Bordeaux*, 22 mars 1903, nous n'en donnons qu'un court résumé.

Observation X.

Godson (*Obstet. transactions*, London, 1878).

52 ans. Malade depuis deux ans. Douleurs paroxystiques intermittentes survenant chaque jour à 10 heures du matin et durant deux, trois, quatre heures.

Col sain. Utérus normal, mobile. Parfois quelques pertes dans l'intervalle des règles. Mort. Dans les derniers quinze jours s'était manifesté un écoulement peu abondant, aqueux et fétide.

Autopsie : épaississement et induration de muqueuse.

Diagnostic histologique : épithélioma.

Observation XI.

Terrillon (*Bull. et Mém. de la Soc. obs. et gyn.*, Paris, 1888), *in* th. Bisch.

65 ans. A. H. Excellents. Réglée à 14 ans, toujours normalement.

A eu sept enfants. Ménopause à 45 ans.

A 61 ans, pertes utérines peu abondantes mais revenant deux ou trois fois par mois. Depuis amaigrissement, perte des forces. Pas de douleurs, pas d'odeur. Utérus mobile. Col sain, entr'ouvert, laissant apercevoir des végétations venant du fond.

Diagnostic : cancer intra-utérin.

Hystérectomie vaginale : guérison.

Examen de la pièce : utérus gros. Cavité absolument remplie par masse végétante ayant envahi les parois musculaires.

Au microscope : épithélioma tubulé pavimenteux.

Observation XII.

Vallat (*Bull. de la Soc. anat.*, 1887).

58 ans. Une sœur morte à 59 ans d'un cancer utérin. Une autre sœur a un corps fibreux de l'utérus.

Antécédents personnels : Réglée à 13 ans. Règles régulières, peu abondantes. Cinq accouchements à terme. Cinq fausses couches. Aucune maladie.

A 55 ans, écoulement roussâtre qui persiste. On lui fait successivement trois curettages qui ne déterminent qu'un soulagement momentané.

Douleurs intenses : écoulement roussâtre de plus en plus abondant, fétide. Légère augmentation de volume de l'utérus, qui est mobile.

Dans les derniers mois, léger suintement hémorragique.

Embonpoint. Mais teint jaune paille.

Hystérectomie vaginale pratiquée par M. Routier le 8 novembre 1887.

Examen de la pièce : cavité utérine remplie par liquide puriforme et petites végétations grisâtres de la muqueuse, ayant envahi le muscle utérin.

Examen histologique (Achard) : épithélioma.

Deux ans avant, M. Darier avait examiné les produits du raclage et n'avait pu se prononcer entre épithéliome et métrite chronique.

Observation XIII.

Jasienski (*in* th. Bisch).

33 ans. Nerveuse. Réglée à 12 ans. Un accouchement. A depuis plusieurs années des douleurs et des métrorragies.

Corps volumineux, douloureux au toucher.

Opération 30 mars 1887 : hystérectomie vaginale. Guérison.

Examen de la pièce (fait dans le laboratoire de M. Cornil) : Végétations fongueuses, polypeuses. Épithélioma cylindrique.

Observation XIV.

Pozzi et Charrier (*Soc. anat.* Paris, 1890).

Mère morte à 52 ans à la suite d'hémorragies utérines.

La malade réglée à 14 ans s'est toujours très bien portée. Jamais de pertes blanches.

Début en juin 1889 par hémorragie qui depuis (14 mois) ne s'est jamais arrêtée. Amaigrissement, faiblesse extrême, phlébite il y a quatre mois. Depuis quatre mois, douleurs constantes dans les membres inférieurs, à droite en particulier. Pas de pertes fétides.

Examen : utérus volumineux (poing d'adulte) dur, mobile.

Col sain, entr'ouvert, laissant passer l'index qui devine des fongosités dans la cavité.

Dilatation et exploration digitale, fongosités.

Diagnostic : cancer du corps.

Hystérectomie vaginale.

Néoplasme circonscrit de la cavité. Au microscope : épithélioma cylindrique avec, à l'orifice du museau de tanche, un début d'épithélioma pavimenteux.

Observation XV.

Pichevin (*In* th. Bisch, Obs. XIII).

58 ans. Ménopause à 49 ans. État général excellent.

Perte sanglante le 25 septembre 1890, qui dure quatre ou cinq jours.

Pendant trois mois ces mêmes pertes se reproduisent.

Le 20 décembre nouvelle hémorragie qui se prolonge avec des interruptions jusqu'au 15 mars 1891. Odeur légèrement fade.

Examen : utérus mobile, ne paraissant pas hypertrophié. Col sain.

Curettage explorateur et examen histologique : épithélioma.

Hystérectomie vaginale pratiquée par le professeur Le Dentu. Guérison.

Observation XVI.

Coe (*Amer. J. of Obst.*, janvier 1890).

55 ans, sept enfants. Ménopause à 48 ans. Grand'mère et tante mortes de cancer utérin. État général excellent.

Depuis huit mois hémorragies de moyenne intensité, sans odeur.

Plusieurs examens histologiques des produits du curettage ne permirent pas d'affirmer tumeur maligne.

Hystérectomie vaginale.

Épithéliome ayant détruit presque toute la paroi.

Observation XVII.

Solowij (Centralb. fur. Gynak., 19 sept. 1891).

45 ans huit couches normales deux avortements. Règles normales, parfois abondantes. Depuis la fin de 1886, violentes métrorragies. En 1887, trois curettages suivis d'amélioration passagère.

Les produits examinés au microscope ressemblaient à endométrite glandulaire.

En 1888, on lui enlève un énorme polype muqueux. Le Dr Paltauf qui en fait l'examen histologique, repousse « avec énergie » l'idée de tumeur maligne.

A la fin de 1890, les hémorragies revinrent avec plus d'abondance.

En mai 1890 : dilatation et exploration digitale : on sent une tumeur, à large base, dure, avec villosités. Curettage.

Examen par le professeur Weichselbaum : fibres musculaires lisses recouvertes par places de muqueuse. Myome sous-muqueux.

Trois mois après, retour des métrorragies. L'introduction du doigt à travers le col entr'ouvert fait constater existence de tumeur.

Nouveau curettage. Examen par le professeur Weichselbaum : carcinome.

Les métrorragies cessent pour reparaître bientôt, avec écoulement jaunâtre abondant.

12 mai 1891, hystérectomie vaginale.

Utérus gros : 15 centimètres de long, 11 de large, 8 d'épaisseur.

Carcinome papillaire.

Observation XVIII.

Wylie (*Amer. Journ. of Obst.*, 1886).

44 ans. 1 enfant. Présente depuis 1876 des irrégularités menstruelles puis des hémorragies profuses. En 1875 plusieurs raclages. Les fongosités sont examinées par Heitzman qui en fait une affection bénigne, puis par Billings qui diagnostique épithélioma.

Hystérectomie abdominale supra-vaginale. Guérison.

Examen de la pièce par Coë : épithélioma cylindrique et endométrite fongueuse.

Observation XIX.

Terrier (Congrès de Chir., 1891).

52 ans. Cancer du corps diagnostiqué par dilatation et exploration digitale. Corps utérin trop volumineux pour passer par vagin.

Ablation par voie sacrée. Excellente santé huit mois et demi après.

Épithélioma tubulé à cellules cylindriques (Brault).

Observation XX.

Goullioud (*In* th. Bisch, Obs. XXVI).

60 ans, 2 enfants, ménopause à 52 ans. Pertes rouges depuis un an.

Douleurs depuis dix mois, pertes d'eau fétide.

Utérus volumineux. Hystérectomie vaginale. Guérison.

Noyau gros comme une mandarine, largement implanté sur le fond utérin.

Examen histologique (Bard), épithélioma cylindrique.

Observation XXI.

Goullioud (*In* th. Bisch, Obs. XXVII).

64 ans, réglée à 18 ans. Un peu de leucorrhée. Ménopause à 51 ans. 3 accouchements normaux.

Depuis sa ménopause la malade a conservé un peu de leucorrhée, écoulement insignifiant, n'ayant aucune odeur et n'ayant pas augmenté.

Il y a vingt jours hémorragie qui a duré 15 jours, avec douleurs lombaires et dans fosse iliaque droite.

Utérus gros. Hystérectomie vaginale 27 juin 1891. Guérison.

On trouve dans la cavité quatre tumeurs polypiformes, la plus grosse a le volume d'une noisette. Ne pénètrent pas dans la couche musculaire.

Examen microscopique (Bard) : épithélioma cylindrique.

Observation XXII.

A. Boursier (*In* th. Bruyère, Obs. I).

62 ans. Excellente santé jusqu'en juillet 1892.

En septembre 1892 métrorragie, qui, sans être abondante, est peu à peu devenue continue. Dans ces derniers temps, écoulement sanguinolent assez fétide.

Utérus mobile, peu développé. Col sain, 6 centimètres d'hystérométrie.

Très peu de douleurs. Amaigrissement.

Hystérectomie vaginale, 17 janvier 1893.

Examen : Utérus a le volume du poing. Toute la muqueuse du corps est envahie par masse néoplasique végétante, s'arrêtant brusquement au niveau de l'isthme.

Examen microscopique (Auché, professeur agrégé). Épithélioma tubulé ayant envahi toute la muqueuse et une partie des parois du corps.

Observation XXIII.

Rouffard (*J. de méd. de Bruxelles*, 1889, p. 211).

44 ans. Réglée à 15 ans, régulièrement, sans pertes blanches. Cinq enfants.

Depuis un an elle perd à chaque époque menstruelle de nombreux et volumineux caillots. Maigrit et s'affaiblit. Après les règles, pertes blanches ayant odeur nauséabonde.

Corps utérin volumineux, l'index introduit dans le col perçoit des végétations venant de la cavité. 12 centimètres d'hystérométrie.

Curettage. Examen microscopique : épithélioma.

Hystérectomie vaginale. Guérison.

Observation XXIV.

Kœberlé (*Nouvelles Arch. d'Obst. et de Gynéc.*, 1886, p. 139).

50 ans. Depuis quatre ans « catarrhe séro-muqueux non fétide du canal génital ». Quoique ménopausée, elle eut au mois d'août 1886 deux fortes pertes de sang avec douleurs vives survenant par accès.

Curettage explorateur : Examen des parties enlevées par la curette (Klebs); cellules épithéliales de forme très irrégulière, à gros noyaux.

Ablation du col par vagin et, trois semaines après, ablation du corps par laparotomie. Guérison maintenue trois ans après.

Observation XXV.

Weiss, de Nancy (*Rev. Méd. de l'Est*, 15 déc. 1892).

52 ans. Jamais d'enfant.

Début, il y a six ans. Douleurs paroxystiques périodiques, accompagnées chaque fois d'un écoulement vaginal extrêmement abondant, souvent d'hémorragies profuses.

Utérus énorme, atteignant dimensions d'une grossesse de six mois. Curettage, le 26 mars 1890. Après avoir débarrassé le col des végétations qui l'encombraient, la curette pénétra dans l'utérus, et il s'écoula un litre et demi de pus; puis la curette ramena, du corps, des bourgeons et fragments de tumeur. Examen histologique : épithélioma.

Au bout d'un an, mêmes symptômes, nouveau curettage, mêmes caractères histologiques.

Observation XXVI.

Jacobs (*Arch. de Tocologie*, 1890, p. 281).

44 ans; sept enfants; trois fausses couches, dont la dernière en 1888.

Perd du sang en grande abondance depuis quatre mois; était encore réglée avant les métrorragies.

Utérus volumineux, dur; col entr'ouvert. Hystérométrie, 12cm 5.

Diagnostic : Rétention de débris placentaires, suite de fausse couche.

Hystérectomie vaginale. Guérison.

Néoplasme bourgeonnant occupant le fond.

Diagnostic histologique : carcinome.

Observation XXVII.

(Dor, *Lyon. Méd.*, 1892).

44 ans, encore réglée. Depuis un an, métrorrhagies très abondantes. On avait pensé à métrite hémorragique. Curettage. Examen histologique : épithélioma.

Observation XXVIII.

(Gardner, *Méd. News*, 1888).

43 ans. Depuis sept ans, douleurs pelviennes, métrorragies, écoulement fétide. Utérus volumineux. Hystérectomie. Mort.

Diagnostic histologique : Adénome malin.

Observation XXIX.

Lohlein (*in* th. Bruyère, obs. XVII).

58 ans. Multipare. Ménopause à 50 ans.

Souffre depuis six mois de pertes séro-purulentes, avec crises douloureuses répétées, périodiques et quotidiennes.

Carcinome et petit fibrome sous-péritonéal, gros comme une noix.

Observation XXX.

Keller (*Soc. d'Obst. et de Gyn.*, Berlin, 23 nov. 1888).

75 ans. Ménopause à 50 ans.

Leucorrhée, depuis le mois de février. Hémorragies en mars.

Curage explorateur en août : au microscope, adéno-carcinome.

Hystérectomie, le 6 septembre. Tumeur végétante du fond utérin.

Microscopiquement : adéno-carcinome.

Observation XXXI.

Frank (*Soc. d'Obst. et de Gyn.*, Berlin, 27 fév. 1890).

60 ans. Ménopause à 53 ans. Multipare.

Hémorragies, depuis un an.

Curage explorateur : carcinome. Hystérectomie.

Observation XXXII.

Petit (*Soc. obst. et gyn.* de Paris, 15 fév. 1890).

61 ans. Multipare. Ménopause à 51 ans.

Métrorragies légères, depuis quinze jours; pas de douleur. Examen génital démontre que l'utérus est normal, mais on voit saillir à travers le col une végétation dure, sessile.

Curettage : épithélioma d'origine glandulaire.

Observation XXXIII.

Krug (*Amer. J. of Obst.*, 1891, p. 737).

39 ans. Depuis trois mois, règles plus longues et plus profuses.

Perte légère, un peu teintée de sang entre les règles.

Utérus très élargi. Curettage : Carcinome. Hystérectomie. Guérison.

Observation XXXIV.

Krug (*Amer. J. of Obst.*, 1891, p. 737).

45 ans. Multipare. Depuis un an, hémorragies profuses et rebelles.

Curettage. Examen microscopique : Carcinome. Hystérectomie. Guérison.

Observation XXXV.

Petit (*Nouvelles Arch. d'Obst.*, 1891).

46 ans. Une fausse couche. Un accouchement normal. Règles normales, quoique assez abondantes.

En août 1890, les règles durent seize jours, puis la malade reste trois mois sans rien voir. En octobre, nouvelle métrorragie (douze jours). Puis, pendant six mois, règles à peu près normales. Pas de douleurs.

En même temps amaigrissement et affaiblissement.

Utérus augmenté de volume, mobile.

Curage explorateur, débris fétides. Microscopiquement : épithélioma endométritique. Hystérectomie vaginale. Guérison.

Observation XXXVI.

Coé (*Amer. J. of Obst.*, 1890).

49 ans. Ménopause à 42 ans. A 44 ans, métrorragies qui persistèrent, survenant irrégulièrement. En 1889, curettage, amélioration temporaire. Puis survinrent douleurs paroxystiques intermittentes.

En septembre, nouveau curettage. L'hémorragie et les douleurs revinrent quelques semaines après. État général excellent.

Utérus petit, mobile, insensible.

Troisième curettage. Examen histologique : Adénome bénin, sauf sur une coupe qui contenait quelques groupes de larges cellules épithéliales. Hystérectomie vaginale en décembre 1889. Dans le corps utérin existe une petite tumeur à bords surélevés, recouverte de végétations papillaires.

Nouvel examen histologique : adénome papillaire, enfermé dans une ceinture de carcinome.

Observation XXXVII.

Hanot et Gibert (*in* thèse Valat).

48 ans. Violentes douleurs dans le bas-ventre depuis deux mois et demi. Ces douleurs irradient vers le flanc droit et la région épigastrique, spontanées, continues, augmentées par pression. Aucune perte.

Utérus difficile à palper, à cause de paroi abdominale très grosse.

Mort six mois après son entrée à l'hôpital.

Autopsie : utérus, volume du poing. Néoplasme cavitaire.

Histologiquement : épithéliome cylindrique.

Observation XXXVIII.

Gebhard (*Soc. de Gyn.* de Berlin, 14 fév. 1890).

Malade ayant eu, en novembre 1889, des douleurs violentes dans le ventre et les reins. Léger écoulement séreux, à peine rosé.

Le 23 janvier 1890, mort par cachexie.

Histologiquement : carcinome.

Observation XXXIX.

Russell (*Amer. J. of Obst.*, 1898).

46 ans. Multipare. Règles excessives depuis trois ou quatre ans. Dans l'intervalle, leucorrhée abondante, jaunâtre.

En 1895, douleurs dans le bas-ventre, côté droit.

Sur paroi vaginale postérieure, à deux centimètres du col, tumeur fongueuse, friable, de quatre centimètres sur cinq centimètres; autour, muqueuse saine.

Col normal, utérus en antéflexion, mobile, ni volumineux, ni douloureux. Excision de tumeur.

Histologiquement : épithéliome cylindrique.

En août 1896, amaigrissement, augmentation des douleurs, pertes continuelles. Utérus gros et fixé. Curettage, adéno-carcinome (épithéliome cylindrique).

Observation XL.

Quénu (*in* th. Tesson, obs. IV).

60 ans. Métrorragies abondantes. Curettage.

Examen histologique (Malassez) : adénome, sans caractère de malignité.

Amélioration de quelques mois. Puis retour des pertes, très abondantes.

Nouveau curettage. Amélioration de quelques mois, au bout desquels les hémorragies recommencent. Mort un an après.

Observation XLI.

Delobel (*J. des Sciences méd. de Lille*, 1901).

51 ans. Ménopause à 47 ans. Depuis deux ans leucorrhée abondante, continuelle, sans odeur.

Depuis six mois, écoulement plus épais et fétide, douleurs abdominales peu intenses, par crises passagères irradiant à région lombaire et à face interne des cuisses.

Depuis un mois, amaigrissement. Utérus un peu volumineux.

Diagnostic : endométrite sénile.

Hystérectomie abdominale totale. Corps utérin rempli de végétations molles.

Histologiquement : adéno-carcinome.

Observation XLII.

Richelot (*in* th. Tesson, obs. IX).

44 ans. Nullipare. Menstruation normale, pas de leucorrhée.

En mai 1901, violentes crises douloureuses dans le bas-ventre irradiant vers les lombes et les cuisses, débutant avec période menstruelle, durant d'une à trois heures, persistant pendant trois semaines. Les crises douloureuses s'accompagnaient de l'expulsion de caillots.

En septembre : nouvelle crise durant huit jours.

En octobre et en novembre : retour des douleurs.

A partir de cette époque, pertes sanglantes continues, pas d'odeur. Douleurs de plus en plus violentes.

Utérus volumineux mobile.

Tumeur ulcérée, saignante à l'entrée du vagin sur paroi postérieure.

Diagnostic : cancer du corps. Extirpation de tumeur vaginale, hystérectomie vaginale. Cavité du corps pleine de tissu cancéreux.

Examen histologique : épithélioma cylindrique typique.

Observation XLIII.

Quénu (*in* th. Tesson, obs. X).

42 ans. Une fausse couche. Menstruation régulière jusqu'en 1898.

En juin 1898, métrorragie abondante. En février 1899, nouvelle métrorragie.

En 1900, hémorragies presque continuelles.

Utérus un peu augmenté de volume.

Diagnostic : utérus fibromateux. Hystérectomie abdominale. Utérus gros comme le poing. Cavité du corps remplie par néoplasme.

Microscopiquement : épithélioma cylindrique.

Observation XLIV.

Quénu (*in* th. Tesson. obs. XI).

57 ans. Ménopause à 47 ans.

A partir de juin 1900, métrorragies continuelles, peu abondantes.

Ni douleur, ni odeur. Col sain. Utérus gros.

Hystérectomie, 3 janvier 1901. Néoplasme du corps.

Microscopiquement : épithélioma cylindrique.

Observation XLV.

Routier (*in* th. Tesson, obs. XV).

47 ans. Depuis deux ans règles très abondantes et prolongées; depuis trois mois les métrorragies continuelles sont devenues excessivement abondantes.

Col sain. Corps ne paraît pas augmenté de volume. Grosse paroi abdominale. Hystérectomie vaginale le 29 mai 1896. Utérus augmenté de volume.

Examen histologique : épithélioma.

Observation XLVI.

Routier (*in* th. Tesson. obs. XVI).

66 ans. Ménopause à 54 ans. Métrorragie depuis trois ans.

Col sénile, effacé. Utérus difficile à examiner à cause de l'épaisseur de la paroi abdominale.

Diagnostic : métrite sénile.

Sous chloroforme, examen plus facile; le doigt pénétrant à travers le col sent une masse néoplasique. Hystérectomie vaginale.

Examen histologique (Pierre Delbet) : épithélioma cylindrique.

Très bien portante un an après.

Observation XLVII.

Ricard (*in* th. Tesson, obs. XVII).

61 ans. Une grossesse. Ménopause sans accidents.

Métrorragies depuis sept ou huit mois. Pas de douleurs. État général excellent.

Col sain. Corps difficile à explorer à cause surcharge graisseuse de l'abdomen. Dilatation. Toucher intra-utérin négatif. Curettage.

Examen histologique douteux (Gastou). Amélioration momentanée. Deux mois après les métrorrhagies recommencent.

Opération : toucher intra-utérin fait reconnaître tumeur dans le fond. Hystérectomie vaginale. Corps augmenté de volume. Tumeur végétante.

Examen histologique (Landel) : épithélioma cylindrique.

Observation XLVIII.

Ricard (*in* th. Tesson, obs. XVIII).

58 ans. Opérée un an avant d'un polype utérin, mais les pertes qui avaient motivé cette première intervention ne cédèrent pas.

Utérus petit, indolore. Curettage, perforation. Examen des débris : trainées épithéliales au milieu d'un tissu sphacélé (Ménétrier).

Hystérectomie vaginale.

Observation XLIX.

Brose (*in* th. Tesson, obs. XIX).

53 ans. Petites hémorragies répétées. Curettage. Adéno-carcinome.

Hystérectomie : petit nodule dans la corne gauche. Microscopiquement : adéno-carcinome.

Observation L.

Lauwers (*Centr. fur Gyn.* — *In* th. Tesson).

31 ans. Quatre enfants. Cinq mois avant, avortement.

Depuis, hémorragies persistantes. Curettage. Examen histologique : cancer. Hystérectomie.

Observation LI.

Wiener (*Am. J. of Obst.*, 1899. — *In* th. Tesson).

50 ans. Vierge. Ménopause à 48 ans.

Depuis six mois hémorragies. Ni leucorrhée, ni douleur. Bon état général.

Curettage : adéno-carcinome et endométrite.

Hystérectomie : ulcération cancéreuse sur le fond.

Observation LII.

Wiener (*Am. J. of Obst.*, 1899. — *In* th. Tesson).

50 ans. Ménopause à 46 ans.

Depuis un an petits écoulements sanguins, pas de douleurs, bonne santé.
Curettage : adéno-carcinome.
Hystérectomie : tumeur sur le fond utérin.

Observation LIII.

Wiener (*Am. J. of Obst.*, 1899. — *In* th. Tesson).

39 ans. Multipare. Ménorragies et métrorragies.
Utérus augmenté de volume.
Curettage : endométrite et cancer alvéolaire.
Hystérectomie. Petite tumeur. Adéno-carcinome.

Observation LIV.

Wiener (*Am. J. of Obst.*, 1899. — *In* th. Tesson).

50 ans. Multipare. Ménopause il y a quatre ou cinq ans.
Depuis trois ou quatre mois, métrorragies légères.
Utérus augmenté de volume. Curettage : adéno-carcinome.
Hystérectomie. Tumeur de cavité utérine.

Observation LV.

Dudley (*Am. J. of Obst.*, 1900).

56 ans. Hémorragies depuis un an.
Corps gros. Curettage : adéno-carcinome.
Hystérectomie. Adéno-carcinome et petit fibrome interstitiel.

Observation LVI.

Handfield Jones (*British méd. J.*, 19 janvier 1901. — *In* th. Besson).

55 ans. Quatre enfants. Depuis quelques années, pertes irrégulières et abondantes. Écoulement épais, puis aqueux, souvent coloré par le sang. Douleurs dans la région sacrée. Bon état général.

Corps volumineux mobile, un peu sensible à la pression. Dilatation. Toucher intra-utérin. Curettage : Adénome cylindrique. Hystérectomie vaginale, large cancer ulcéré.

Observation LVII.

Handfield Jones (*The Brit. med. J.*, 19 janvier 1901).

67 ans. Toujours bonne santé. Ménopause à 57 ans.
Depuis neuf mois, pertes de sang peu abondantes mais continues;

légère diminution des forces. Corps utérin augmenté de volume. Dilatation et toucher intra-utérin, le doigt rencontre une tumeur sur la paroi postérieure. Curettage, examen histologique par un savant éminent qui conclut à production bénigne.

Pendant sept mois la malade fut bien portante; puis les hémorragies recommencèrent, nouveau curettage, nouvel examen microscopique; la tumeur a tous les caractères d'un adénome, mais quelques coupes font penser à une prochaine dégénérescence maligne. L'hystérectomie est repoussée. Cinq ou six mois après cachexie, la malade mourut dans l'année.

Observation LVIII.

Goullioud (*in* th. Boissier, Obs. I).

63 ans. Pas d'enfants. Pas d'antécédents. Ménopause à 50 ans.

En janvier 1891, petites pertes pendant huit jours.

En janvier 1892, petites pertes avec douleurs.

Depuis trois mois, douleurs paroxystiques périodiques. Pertes aqueuses.

Dilatation : toucher intra-utérin, tumeur. Hystérométrie, 8 centimètres.

20 avril 1892. Hystérectomie vaginale. Examen histologique (Dor) : épithélioma.

Bien portante sept ans après.

Observation LIX.

Tédenat (*in* th. Boissier, Obs. II).

33 ans. Mère morte d'un cancer au sein. Réglée à 17 ans. A partir de 23 ans, règles plus abondantes.

Depuis un an, métrorragies irrégulières. Depuis quatre ou cinq mois, douleurs hypogastriques et lombo-sacrées. Amaigrissement.

Curettage. Examen des débris, épithélioma.

Hystérectomie abdominale totale, ligament large gauche infiltré.

Utérus gros (10 centim. de long.), deux nodules fibromateux sous-péritonéaux; dans la cavité, deux noyaux néoplasiques avec végétations molles.

Morte environ un an après. Cachexie, urémie.

Observation LX.

Tédenat (*in* th. Boissier, Obs. II.)

63 ans. Toujours bonne santé. Réglée à 16 ans. Règles douloureuses, capricieuses. Un accouchement normal. Ménopause à 51 ans. Alcoolisme.

Début il y a trois mois : pertes blanches, puis rouges. Depuis un mois, douleurs.

Col très ouvert, on sent des bourgeons, odeur fétide. Corps gros, douloureux. 14 centimètres d'hystérométrie. Diagnostic : cancer du corps.

Hystérectomie vaginale. Trois nodules fibromateux sous-péritonéaux. Végétations épithéliales. Examen histologique : épithélioma.

Morte dix-sept mois après.

Observation LXI.

Tédenat (*in.* th. Boissier, Obs. II).

50 ans. Réglée à 15 ans. Deux enfants. Ménopause à 46 ans.

Depuis deux ans pertes aqueuses, abondantes, continuelles.

Depuis quatre ou cinq mois pertes rosées, sentant mauvais, et plusieurs métrorragies. Malade pâle, un peu amaigrie.

Corps utérin gros, mobile.

Dilatation et toucher intra-utérin, végétations à base dure.

Curettage. Examen histologique confirme le diagnostic d'épithélioma.

Hystérectomie vaginale.

Observation LXII.

Demons (*Gaz. hebd. des Sc. méd.*, Bordeaux, 1896).

59 ans. Santé excellente. Réglée à 15 ans. Deux enfants. Deux fausses couches. A 55 ans arrêt des règles. Dix mois après, métrorragies.

Utérus volumineux, mobile, pas d'odeur.

Dilatation, toucher intra-utérin : tumeur molle friable.

Hystérectomie abdominale. Examen microscopique : carcinome encéphaloïde.

Observation LXIII.

Terrier (*Rev. de Chir.*, 1897).

56 ans.

Depuis cinq ans douleurs et pertes sanglantes.

État général mauvais. Utérus volumineux, mobile. Diagnostic. Cancer du corps.

Hystérectomie abdominale totale. Diagnostic histologique : épithélioma.

18 mois après la malade avait engraissé et était en excellente santé.

Observation LXIV.

Vitrac (*Gaz. hebd. des Sc. méd.*, Bordeaux, 1897).

42 ans. Réglée à 13 ans. Deux enfants. Pertes blanches habituelles. Ménopause à 40 ans.

Il y a dix-huit mois, pertes de sang. Il y a quatre mois, augmentation des hémorragies et apparition de douleurs.

Utérus gros, non douloureux.

Hystérectomie commencée par le vagin dut être terminée par l'abdomen : l'incision médiane et le morcellement ne parvenant pas à réduire le corps qui restait dur, fixé et très haut dans un vagin étroit. Guérison.

Examen histologique : épithélioma.

Observation LXV.

Vitrac (*Gaz. hebd. des Sc. méd.*, Bordeaux 1897).

66 ans. Jamais de grossesse. Pas de leucorrhée.

Ménopause à 48 ans.

A 52 ans écoulement séreux abondant, puis pertes hémorragiques ; enfin pertes fétides il y a dix mois.

A 55 ans quelques douleurs, qui devinrent plus tard très violentes. Amaigrissement.

Utérus volumineux. Diagnostic. Cancer primitif du corps.

Hystérectomie vagino-abdominale par le professeur Lanelongue.

L'opération commencée par le vagin dut être terminée par l'abdomen. L'utérus, gros, mou, friable, ne donnait plus de prise et ne pouvait descendre dans un vagin trop étroit.

44005. — Bordeaux. — Imp. G. Delmas, rue Saint-Christoly, 10.